MISCELLANEA ZOOLOGICA HUNGARICA

Tomus 5. 1989. p. 77—94

Die Helix-Arten von Sizilien (Gastropoda: Helicidae)

Von

A. VARGA

(Angekommen am 4. März 1989)

ABSTRACT. The author describes the anatomy of four Helix species found in Sicily (Helix aperta Born, H. aspersa O.F. Müller, H. mazzullii Cristofori et Jan and H. sp.). The last one is a distinct species, but due to lacking type materials of a number of taxa, it remains as Helix sp.

KEY WORDS: Helix aperta, H. aspera, H. mazzullii, Gastropoda, anatomy, Sicily

Von Sizilien wurden mehrere Helix-Arten gemeldet, von welchen aber meist nur drei anerkannt werden: Helix aperta Born, H. aspersa O. F. Müller, H. mazzullii Cristofori et Jan. In der Gegend zwischen Palermo und Trapani wird zuweilen eine Helix-Form gefunden, die nach Schalenmerkmalen zwischen H. mazzullii und H. aspersa steht. Meines Wissens wurde diese "Form" anatomisch noch nie untersucht.

In der vorliegenden Arbeit gebe ich eine Übersicht über die anatomischen Verhältnisse all dieser Arten, mit besonderem Hinblick auf ihre Verdauungsorgane.

Es steht als Ergebnis der folgenden Ausführungen fest, dass die hier als Helix sp. bezeichnete "Form" eine selbständige Art sein muss. Die nomenklatorischen Probleme konnten aber wegen Mangels an Typenmaterial der bisher beschriebenen Taxa nicht geklärt werden. Vielleicht findet sich jemand unter den italienischen Kollegen, der diese Schwierigkeiten beseitigen kann.

Die allgemeinen morphologischen Eigentümlichkeiten des Verdauungstraktes der untersuchten Helix-Arten sind wie folgt: Bei den Arten, bei welchen die Hauptaufgabe dieses Organsystems in der raschen Weiterbeförderung oder Vermischung der Nahrung besteht, sind die Leisten gut entwickelt, manchmal füllen sie den ganzen inneren Raum des betreffenden Abschnittes (z. B. den des Prooesophagus) aus. Die Innenwand der charakteristischen Erweiterung des Oesophagus (Ingluvies) ist meistens glatt. Ihre Leisten sind schwach und von niedriger Zahl. Distal verengt sie sich und an dieser Stelle ist ein stark gerippter Sphincter entstanden. Die Grösse des Magens sowie die Struktur seiner inneren Oberfläche wies bei den untersuchten Exemplaren charakteristische Abweichungen auf, die aber in engem Zusammenhang mit ihrer Artzugehörigkeit stehen. Den auf den Magen folgenden gewundenen Abschnitt des Verdauungstraktes habe ich aus praktischen Gründen in folgende Abschnitte aufgeteilt und zwar ihrer Lage nach, die sie im Verhältnis zu dem Gehäuse bzw. zu den Visceralorganen eingenommen haben.

ABSCHNITT "A": absteigender Abschnitt des Darmkanals, der in seinem Ablauf der Spindel (Columella) des Gehäuses folgt. Charakteristisch für diesen Abschnitt ist das langgezogen ablaufende Verdickungssystem des Sphincter-Apparates des Magens.

ABSCHNITT "B": liegt auf der Oberfläche der Visceralorgane und berührt die Nieren; seine innere Oberfläche ist meistens glatt.

ABSCHNITT "C": teilweise berührt dieser Abschnitt die Oberfläche der Visceralorgane, ausserdem umgibt er den Magen; seine innere Oberfläche ist meistens glatt. Sein Ende wird vom Mantel und dem Ureter markiert.

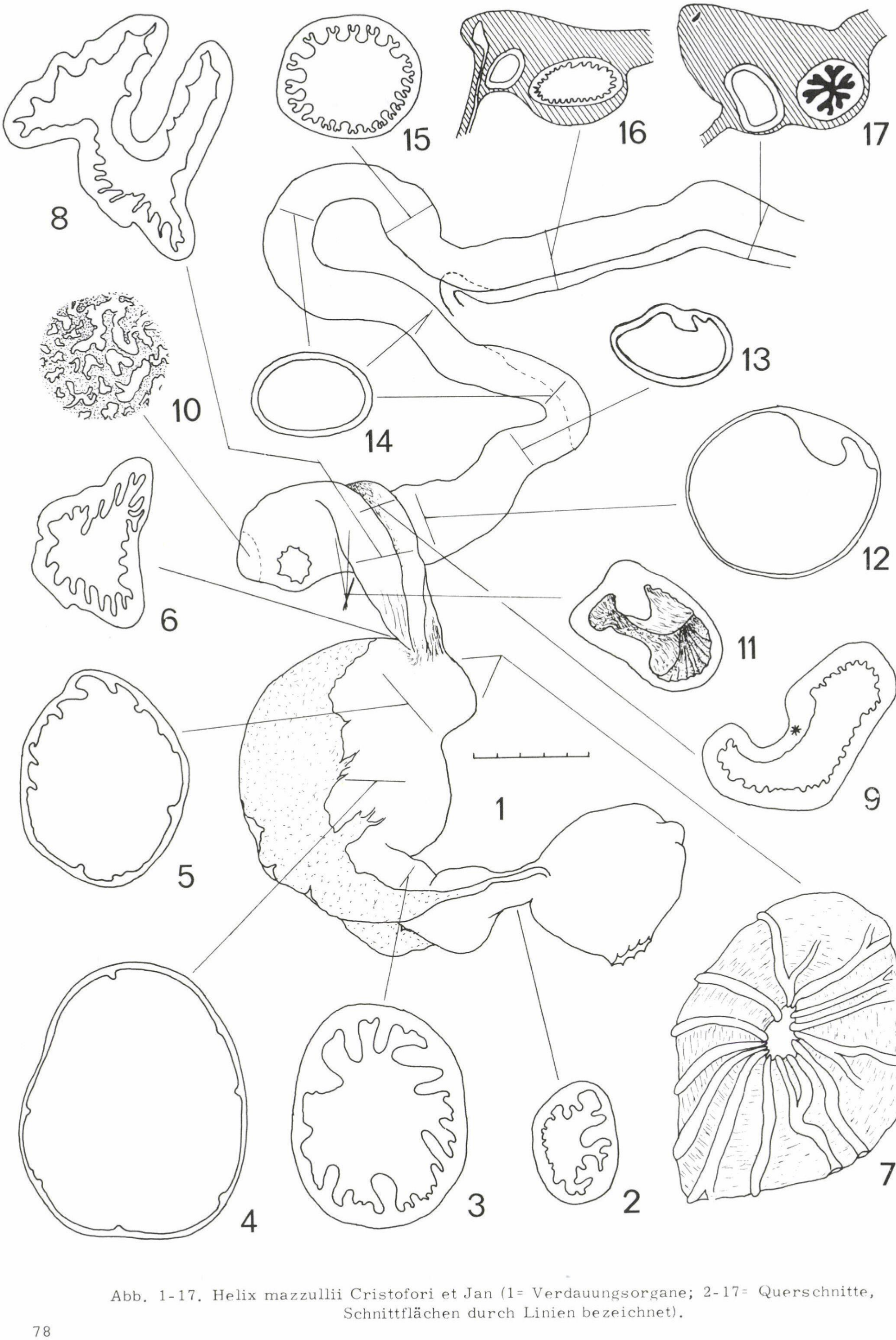

Abb. 1-17. Helix mazzullii Cristofori et Jan (1= Verdauungsorgane; 2-17= Querschnitte, Schnittflächen durch Linien bezeichnet).

An einigen Stellen des Abschnittes "A-C" sind ringartige, gefaltete Verdickungen, sog. Ballenkompressoren zu finden (ihre Lage und Zahl kann je nach der Artzugehörigkeit des Exemplars unterschiedlich sein). Die Funktion dieser Ballenkompressoren besteht in der Weiterbeförderung des Darminhaltes, sowie im Bilden der Kotballen. Das den Rand des Mantels berührende Rectum besitzt eine muskulöse Wand, seine Falten werden nach dem Anus hin immer kräftiger. Der absteigende Ast des Ureters (U_2) schmiegt sich bei den untersuchten Arten an das Rectum an, oder er nimmt eine Lage in weiterer Entfernung vom Enddarm ein. Ob die beobachteten Unterschiede auch in systematischer Hinsicht eine Bedeutung haben oder nicht, kann nur durch weitere Untersuchungen entschieden werden.

Die Lage der Sphincters, der Ballenkompressoren des Verdauungstraktes (R= Abschnitt "C" in seiner ganzen Länge mit Falten):

	Ingluvies	Magen	"A"	"B"	"C"
H. mazzullii	+	+	-	-	+
H. aspersa	+	+	+	-	+
H. aperta	+	+	-	-	+
H. sp.	+	+	+	+	R

(Der Ballenkompressor von H. aspersa befindet sich an der Grenze zwischen den Abschnitt "A" und "B").

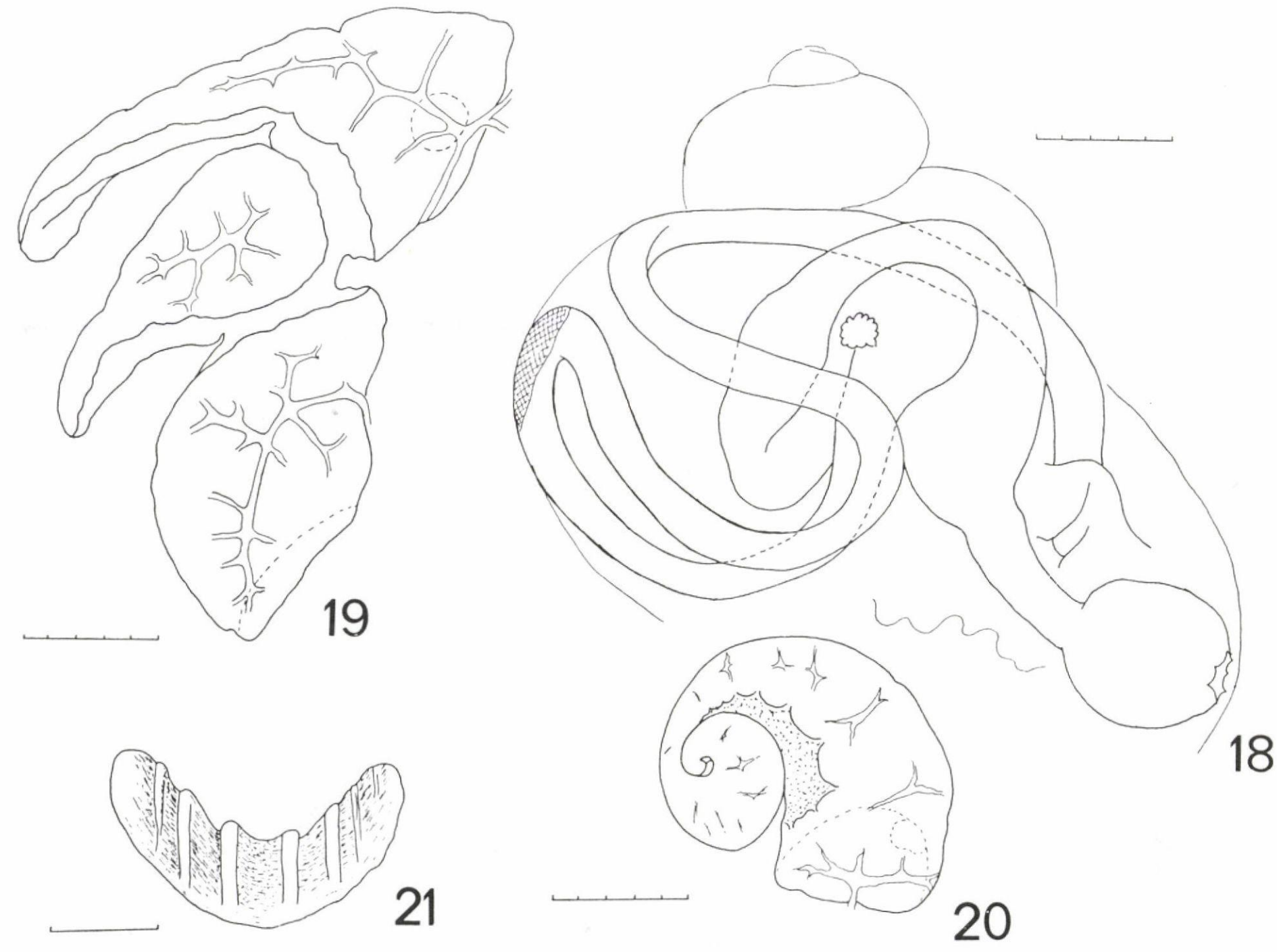

Abb. 18-21. Helix mazzullii Cristofori et Jan (18= Verdauungsorgane in situ; 19-20= Mitteldarmdrüse, Drüsenlappen; 21= Kiefer)

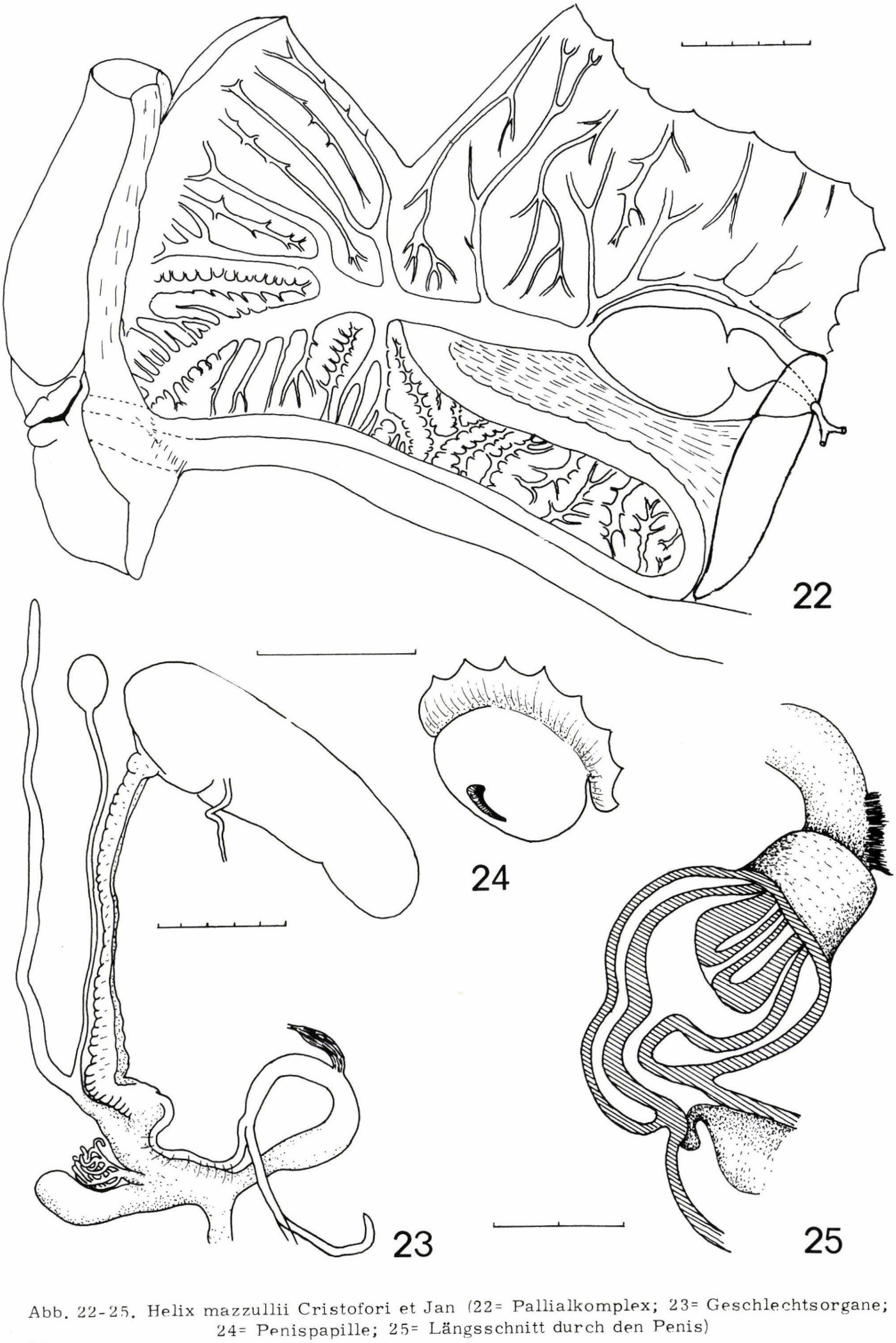

Abb. 22-25. Helix mazzullii Cristofori et Jan (22= Pallialkomplex; 23= Geschlechtsorgane; 24= Penispapille; 25= Längsschnitt durch den Penis)

BEMERKUNGEN: Leber von H. aspersa mit einem grünen Farbton, in ihrem Inneren mit fettartigen Chlorophylltröpfchen. Im Verdauungstrakt dieser Art (aber auch schon in ihrem Ingluvies) erscheint die aufgenommene Nahrung in Form einer gestaltlosen Masse, demgegenüber können im Darminhalt bei H. mazzullii noch feine Pflanzenteilchen wahrgenommen werden, in den Kotballen des Abschnittes "A" des Verdauungstraktes waren sogar Epidermis-Stückchen vorhanden.

Helix mazzullii Cristofori et Jan, 1832

Bucca kugelförmig, Radula-Wurzel klein (Abb. 1). Mandibel: Abb. 21. Die im allgemeinen starken Leisten des Prooesophagus sind auf der Ventralseite schwächer (Abb. 2-3). Ingluvies stark geschwollen, mit einigen schwachen Leisten (Abb. 4-5). Distal wird sein Lumen immer enger, seine Wand und die Leisten dagegen dicker. Mit dem Erscheinen von immer neueren Leisten entsteht der erste Sphincter des Verdauungstraktes (Abb. 6-7). Die Wand des Postoesophagus (Abb. 8-9) ist dick, mit dichtstehenden, kräftigen Leisten. Sein Lumen ist kipfelförmig. Das Ende des in der Abb. 9 mit einem Sternchen bezeichneten Gebildes (Raphe) ist im Magen, und zwar gegenüber den beiden Papillen (Abb. 11), und es bildet den Schliessapparat des Pylorus. Innenwand des Magens: Abb. 10. Der Abschnitt "A" des Verdauungstraktes sondert sich vom Magen kaum ab. Innenstruktur: Abb. 12-13. Die Ver-

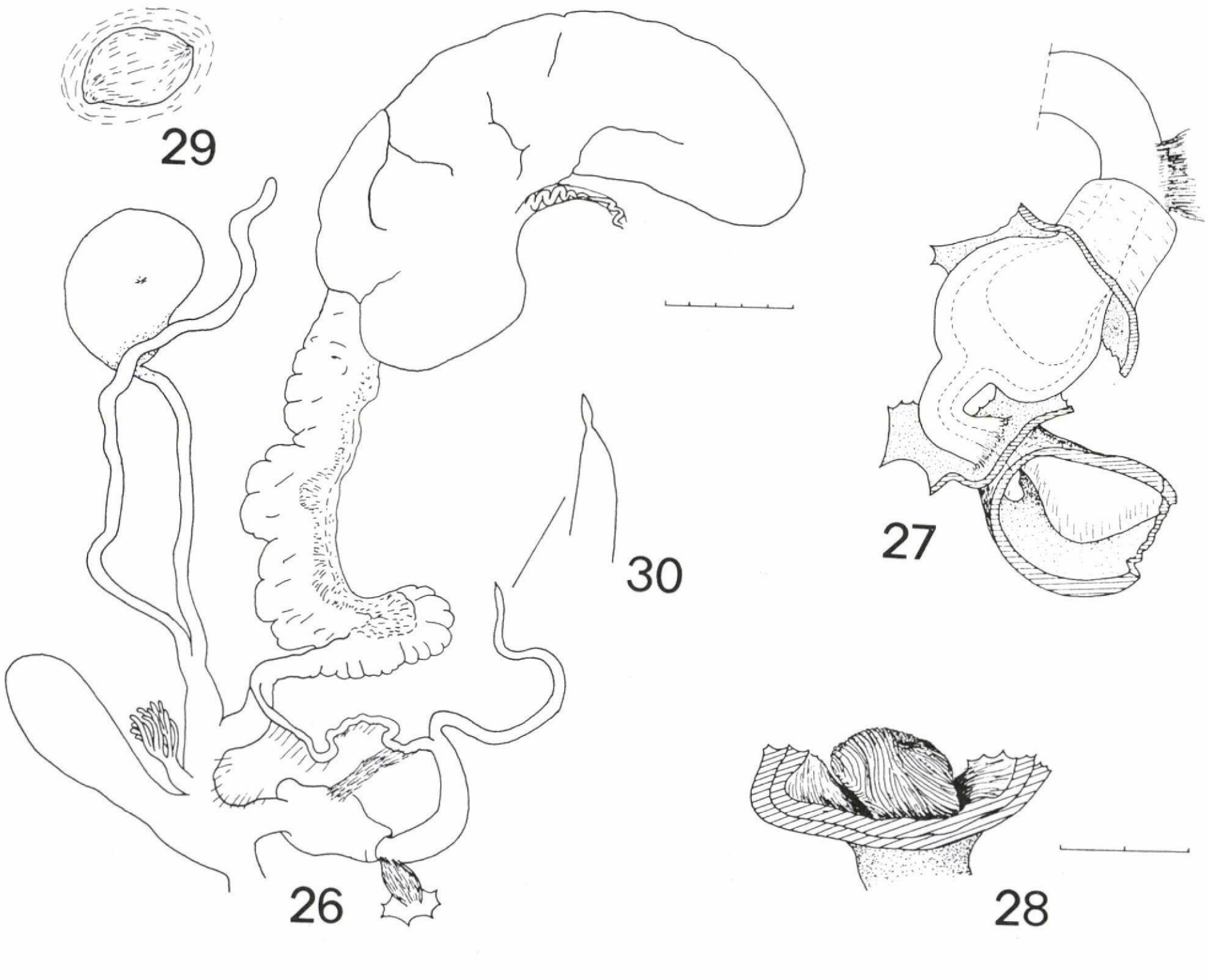

Abb. 26-30. Helix mazzullii Cristofori et Jan (26= Geschlechtsorgane; 27= Längsschnitt durch den Penis; 28= Penispapille; 29= Spermatophore; 30= Spitze des Flagellums, stark vergrössert)

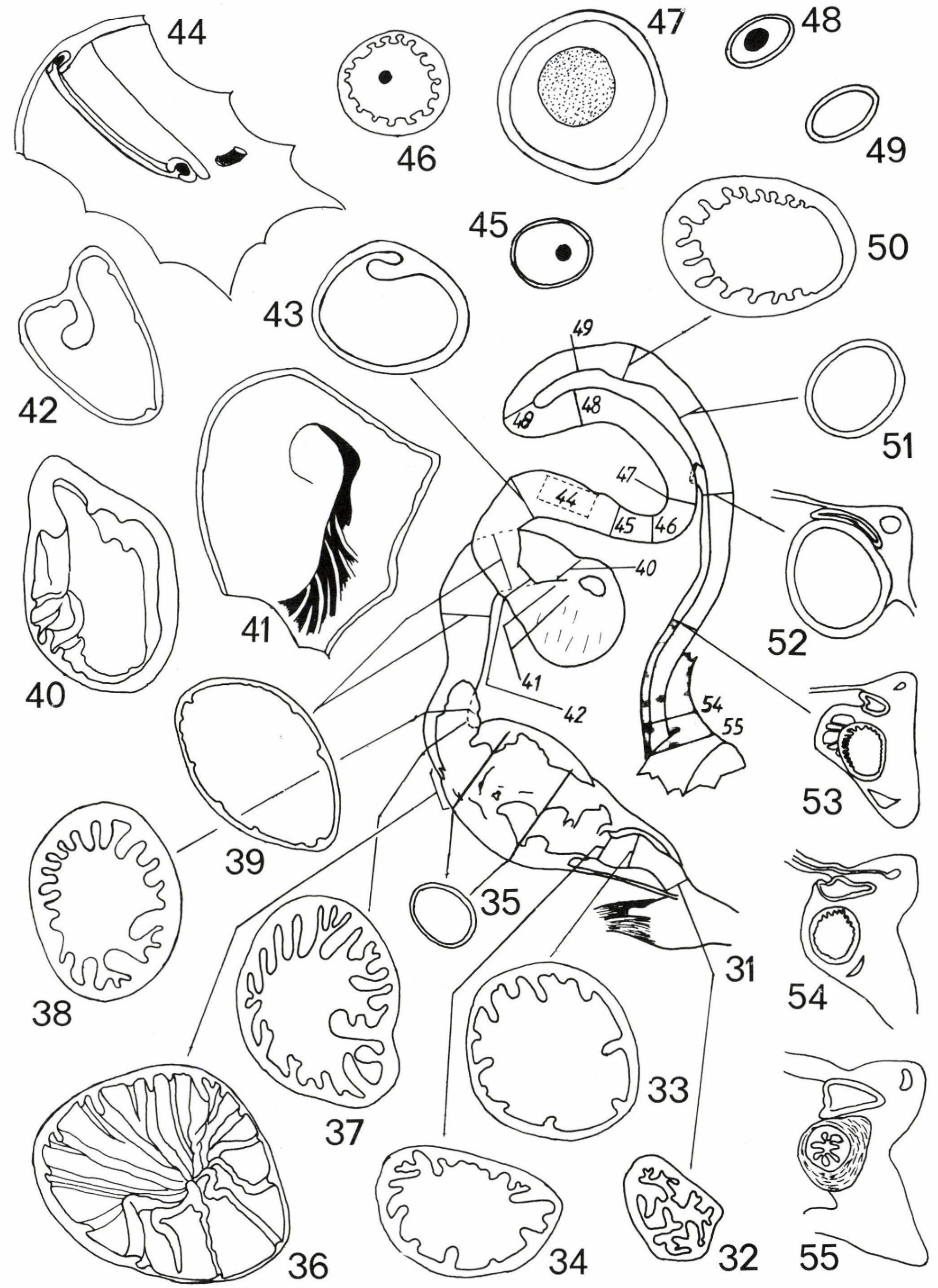

Abb. 31-55. Helix aspersa O.F. Müller (31= Verdauungsorgane, Vergleichsmassstab siehe bei Abb. 56; 32-55= Querschnitte)

dickungen, die in seinem Inneren beobachtet werden können, stehen mit dem sich herausdifferenzierten Sphincter-Apparat des Magens in unmittelbarem Zusammenhang. Von diesem Apparat sich entfernend werden sie allmählich niedriger. In diesem Abschnitt des Verdauungstraktes ist die teilweise schon verdaute Nahrung in Form von Kotballen heller Farbe zu beobachten. Die Farbe der Ballen wird erst im folgenden Abschnitt "B" dunkler. Die innere Oberfläche der beiden Abschnitte "A" und "B" ist glatt (Abb. 14). Der einzige Ballenkompressor des Verdauungstraktes befindet sich in der Nähe des Rectums (Abb. 15). Das Rectum verengt sich ein wenig. Es besitzt eine muskulöse Wand mit engstehenden Leisten (Abb. 16). Die Leisten vor dem Anus füllen fast das ganze Lumen des Rectums aus (Abb. 17). Der absteigende Ast des Ureters (U_2) befindet sich etwas weiter vom Rectum entfernt (Abb. 16-17).

Der Verdauungstrakt in situ: Abb. 18, Windungen 1,1, davon das Rectum 0,6. Er wird durch einen stark aufgeblasenen Ingluvies und einen kleinen Magen charakterisiert.

Der linke Abschnitt der Leber (Abb. 19) wird durch den Abschnitt "C" des Verdauungstraktes in drei Loben aufgeteilt. Die innere Oberfläche des unteren Lappens liegt auf dem Abschnitt "B" des Verdauungstraktes (in der Abbildung mit einer Strichellinie bezeichnet). Der rechte Teil der Leber: Abb. 20.

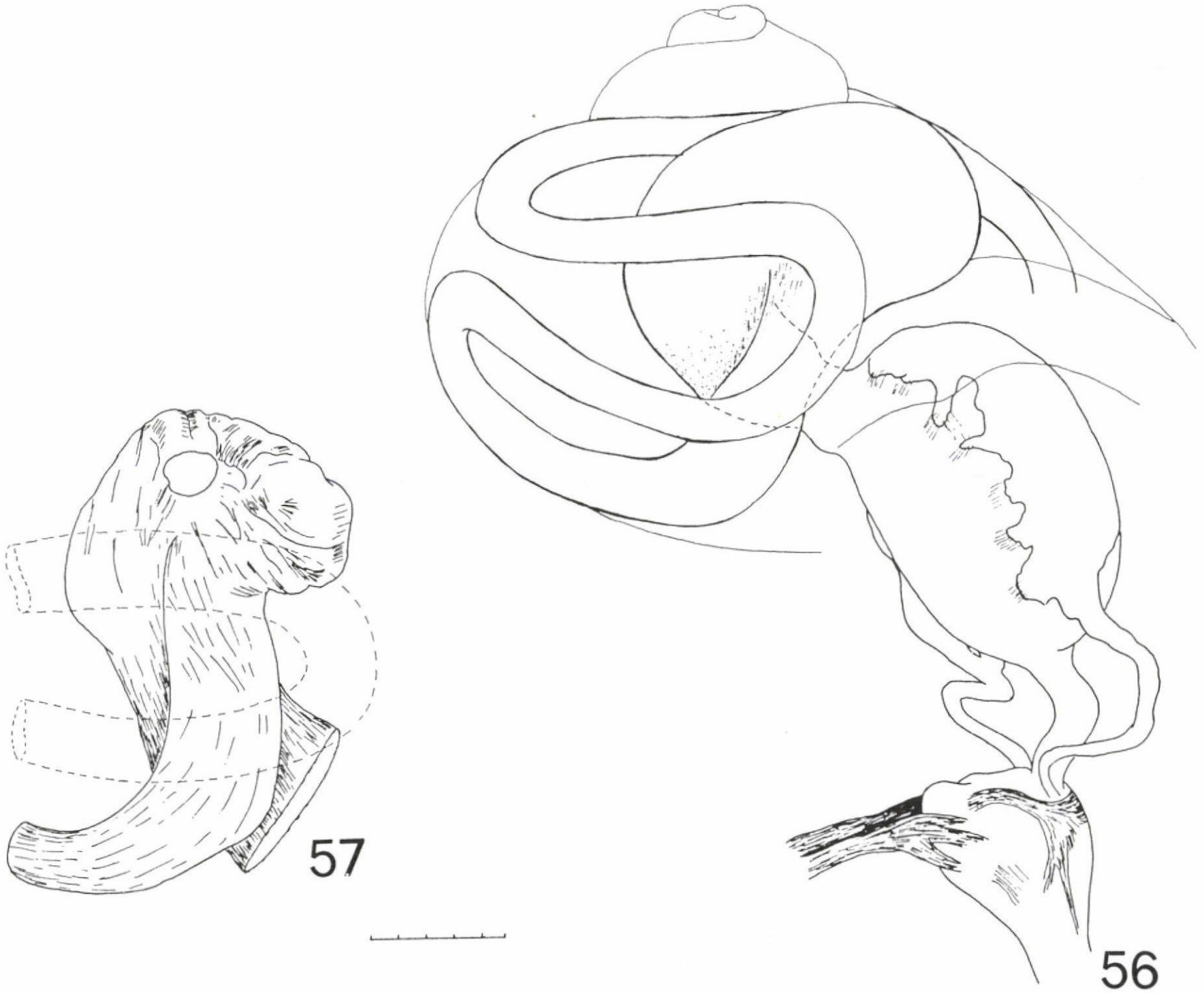

Abb. 56-57. Helix aspersa O.F. Müller (56= Verdauungsorgane in situ; 57= Magen in situ)

Helix aspersa O. F. Müller, 1774

Bucca dreieckig, Radula-Wurzel kraftig entwickelt (Abb. 56). Die kräftigen Leisten des Prooesophagus werden nach dem Ingluvies hin allmählich kürzer und niedriger (Abb. 32-34). Der Ingluvies ist gut entwickelt, seine Innenwand (Abb. 35) ist glatt, sein Lumen verengt sich distal, die Leisten (Abb. 36) setzen sich im Postoesophagus kurz fort (Abb. 37-38), dann werden sie allmählich schwächer. Distal besitzt der Postoesophagus eine dünne Wand, mit einigen schwachen Leisten (Abb. 39). Kardiale Oberfläche des Magens: Abb. 40. Der diaphragmaartige Sphincter des Magens (Abb. 41) setzt sich im Abschnitt "A" des Verdauungstraktes in Form eines eigenartigen Gebildes fort (Abb. 42-44). In der Pfanne dieses sattelförmigen Gebildes konnte eine spezielle Etappe der Bildung des Kotes beobachtet werden. Es entsteht zuerst eine kompakte, dunkelbraune Säule (Abb. 44), die dann, aus der Pfanne herausdringend, ihren Weg ohne Unterbrechung im Darmkanal fortsetzt, wo sie sich allmählich dicker wird, aber vom Darminhalt auch weiterhin scharf gesondert bleibt. In den folgenden Stadien, die in den Abbildungen 48-49 dargestellt sind, löst sich diese Säule auf, und ihre Masse mischt sich unter den Darminhalt. An der Grenze zwischen den Abschnitten "A" und "B" (Abb. 46) sowie in der Nähe des Rectums (Abb. 50) wird je ein Ballenkompressor gebildet. Die Innenwand des Verdauungstraktes ist glatt (Abb. 45, 47-49 und 51). Das Rectum ist anfangs glatt (Abb. 52), dann mit schwachen Leisten versehen (Abb. 53-54). Die Leisten in der Nähe des Anus füllen das Lumen des Rectums aus (Abb. 55). U_2 läuft anfangs eng neben dem Rectum, später aber entfernt er sich von ihm, und in seinem Endabschnitt nähert er sich wieder an das Rectum.

Der Verdauungstrakt in situ: Abb. 56, Windungen 1-1,1, davon das Rectum 0,6. Der Magen und der Abschnitt "C": Abb. 57.

Die linke (Abb. 58) und die rechte Seite (Abb. 59) der Leber sind jenen von H. mazzullii ähnlich.

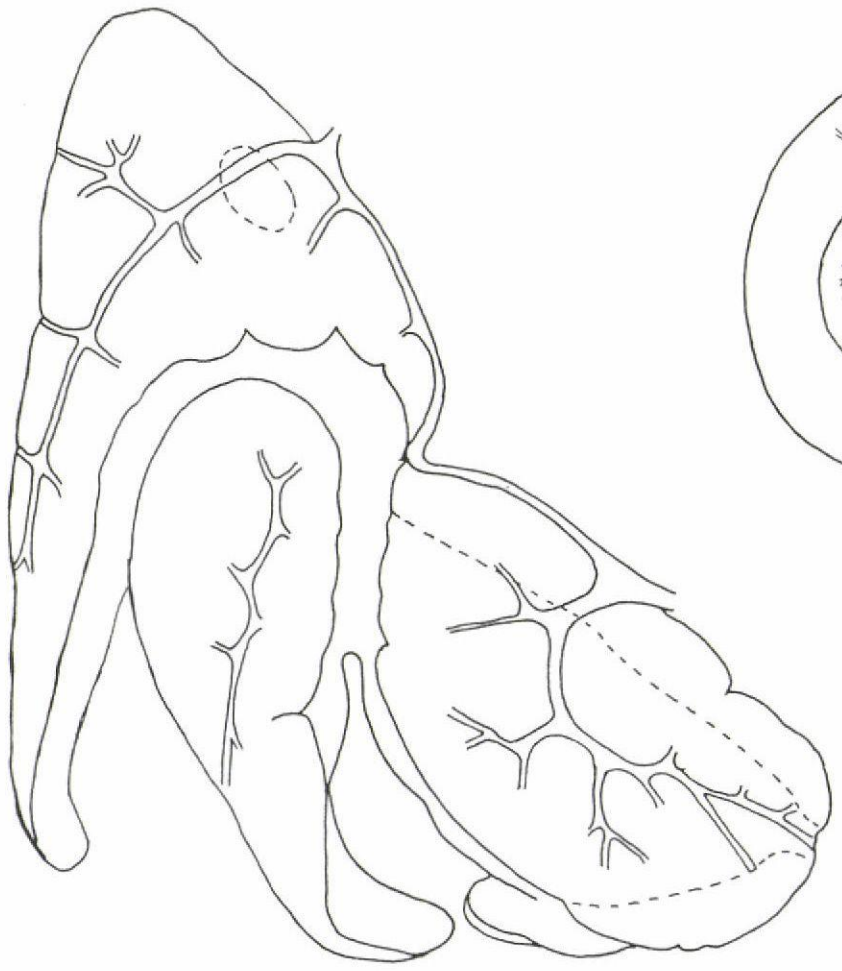
58


59

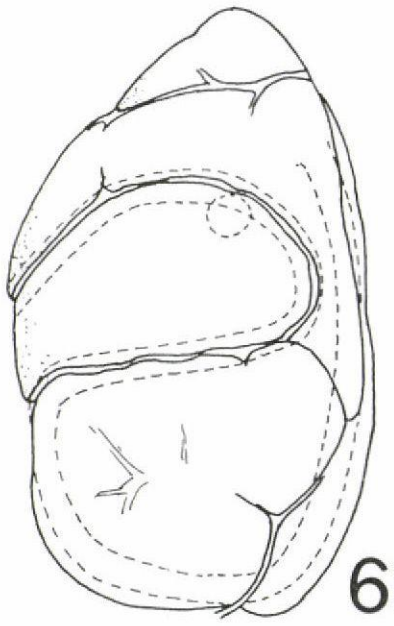
60

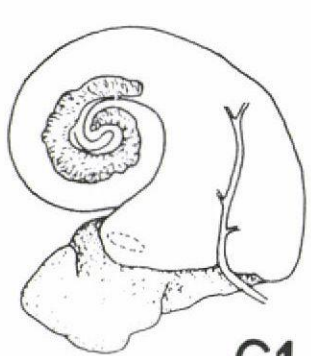
61

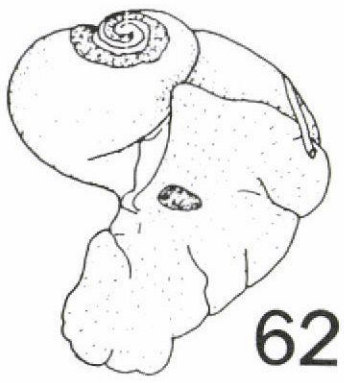
62

Abb. 58-59. Helix aspersa O. F. Müller (Mitteldarmdrüse)

Abb. 60-62. Helix aperta Born (Mitteldarmdrüse)

Helix aperta Born, 1778

Bucca viereckig, Radula-Wurzel gut entwickelt (Abb. 65). Prooesophagus mit gut entwickelten Leisten (Abb. 66-67). Ingluvies mit niedrigen Leisten (Abb. 70). Das Gehäuse des von mir untersuchten sizilianischen Exemplars war noch nicht vollständig entwickelt, der Mundsaum hoch häutig, die Höhe des Gehäuses 19 mm, Breite 18 mm. Bei dem völlig ausgewachsenen Exemplar von Malta war der Ingluvies grösser, auf seiner inneren Oberfläche waren keine gut umrissenen Leisten zu sehen. Der distale Sphincter des Ingluvies ist mit Leisten versehen (Abb. 70). Die innere Oberfläche des Postoesophagus ist glatt (Abb. 71), seine ventrale Seite jedoch mit schwachen Leisten (Abb. 72-73). Die innere Oberfläche des Magens stellenweise leicht gefaltet. Der Sphincter im Pyloralgebiet wird von einigen Leisten gebildet (Abb. 74). Der Sphincter des maltesischen Exemplars (Abb. 86-88) zeigt die Charakterzüge des von Sizilien stammenden Exemplars, im allgemeinen erscheint er jedoch viel markanter. Abschnitt "A" des Verdauungstraktes (von Sizilien): Abb. 75-76, (von Malta): Abb. 89. Die innere Oberfläche des Abschnittes "B" und zum Teil auch jene des Abschnittes "C" ist glatt. Vor dem Rectum besitzt der Abschnitt "C" einen Ballenkompressor (Abb. 78-80). Das sich verengende dickwandige Rectum besitzt schwache Leisten (Abb. 81-82), die aber vor dem Anus kräftiger werden (Abb. 83). U_2 schmiegt sich in seiner ganzen Länge an das Rectum an, und entfernt sich von ihm nur im Mantelrand in der Nähe seiner Offnung. Der Anus mündet neben der Atmungsöffnung (P).

Der Verdauungstrakt in situ: Abb. 84, Windung 1, davon das Rectum 0,5.

Die Segmente des linken Teiles der Leber sind voneinander nicht getrennt (Abb. 60). Der rechte Teil ist an der dem Magen zugekehrten Seite lappenartig verlängert.

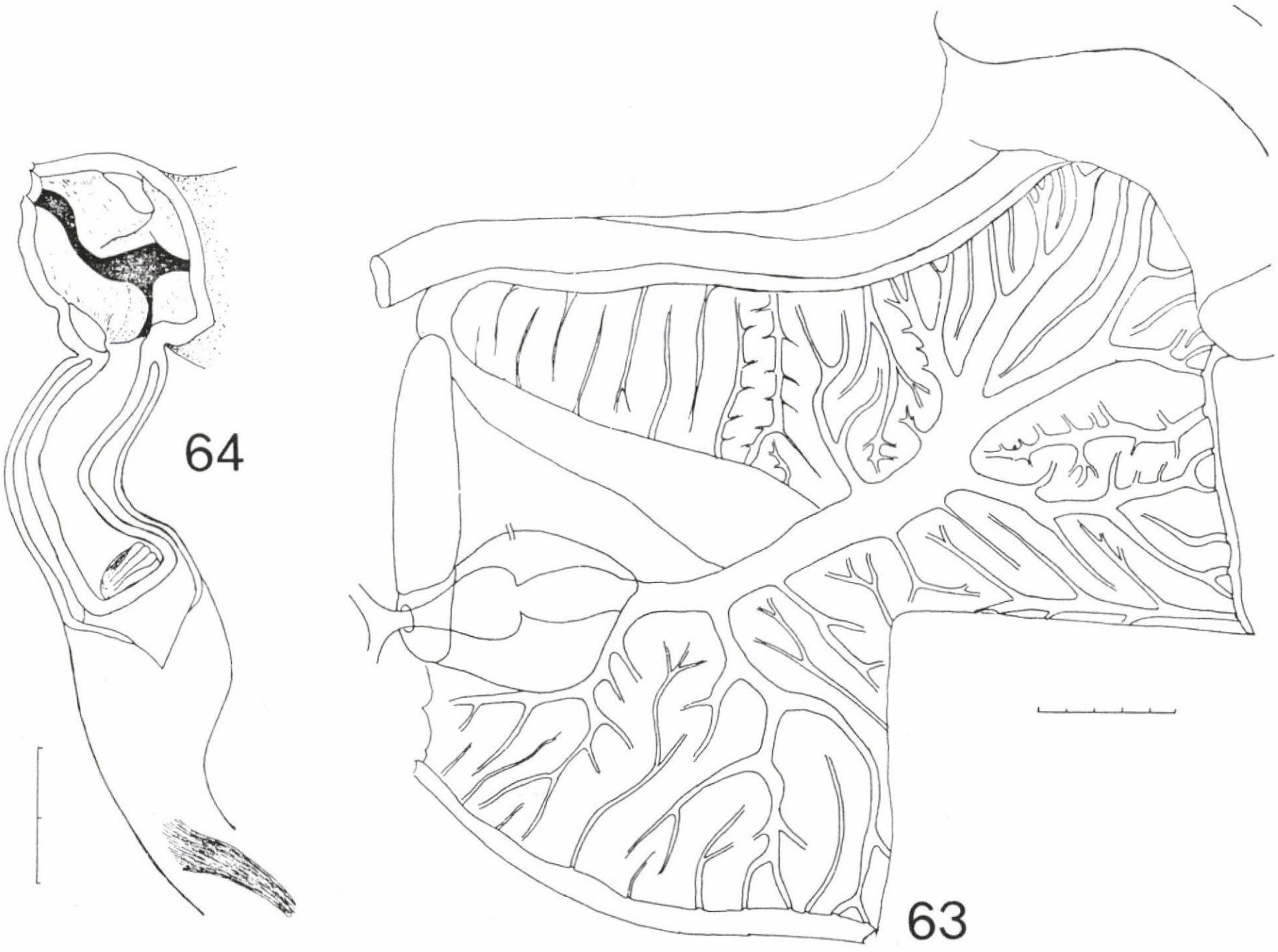

Abb. 63-64. Helix aspersa O.F. Müller (63= Pallialkomplex; 64= Längsschnitt durch den Penis)

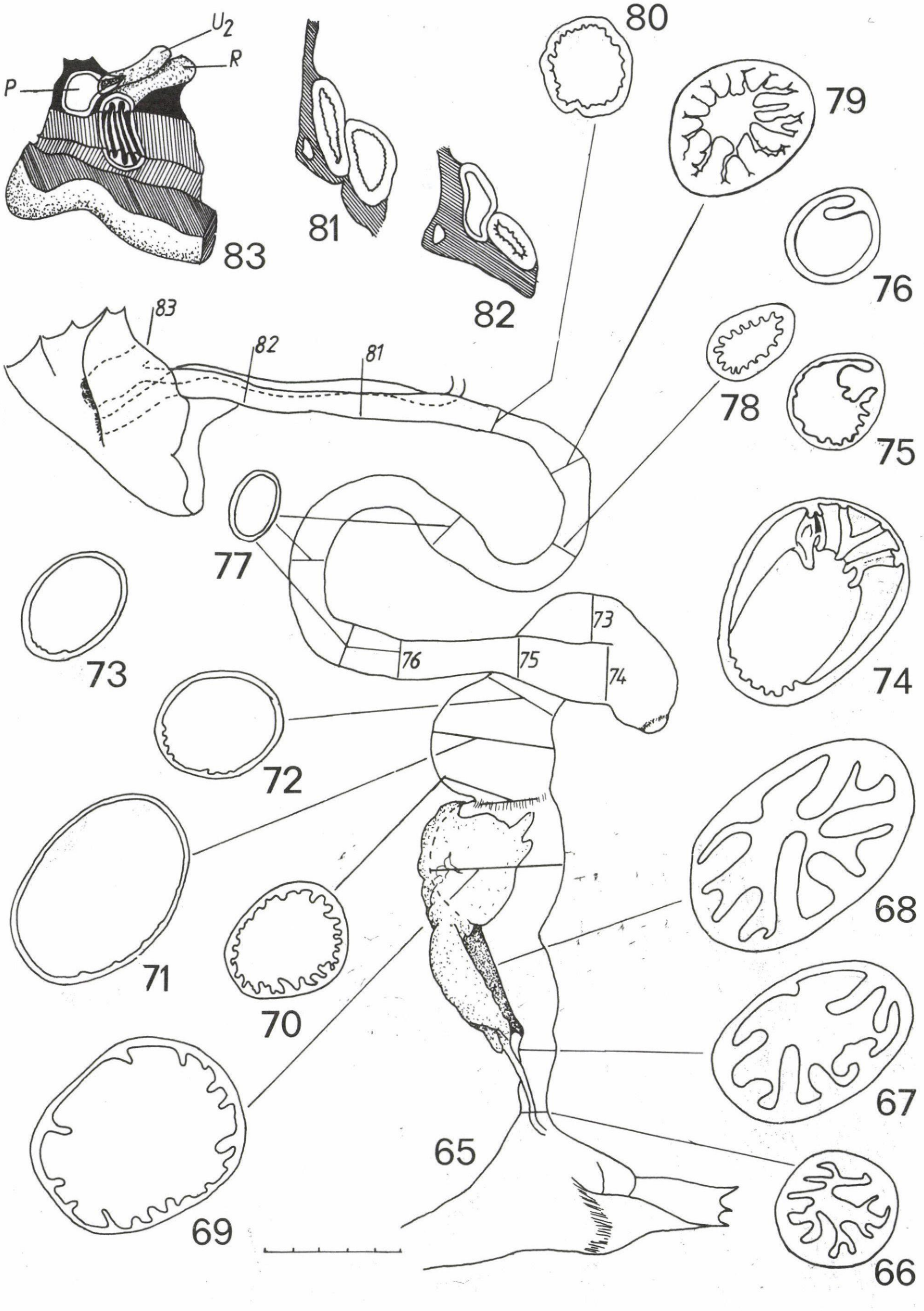

Abb. 65-83. Helix aperta Born (65= Verdauungsorgane; 66-83= Querschnitte)

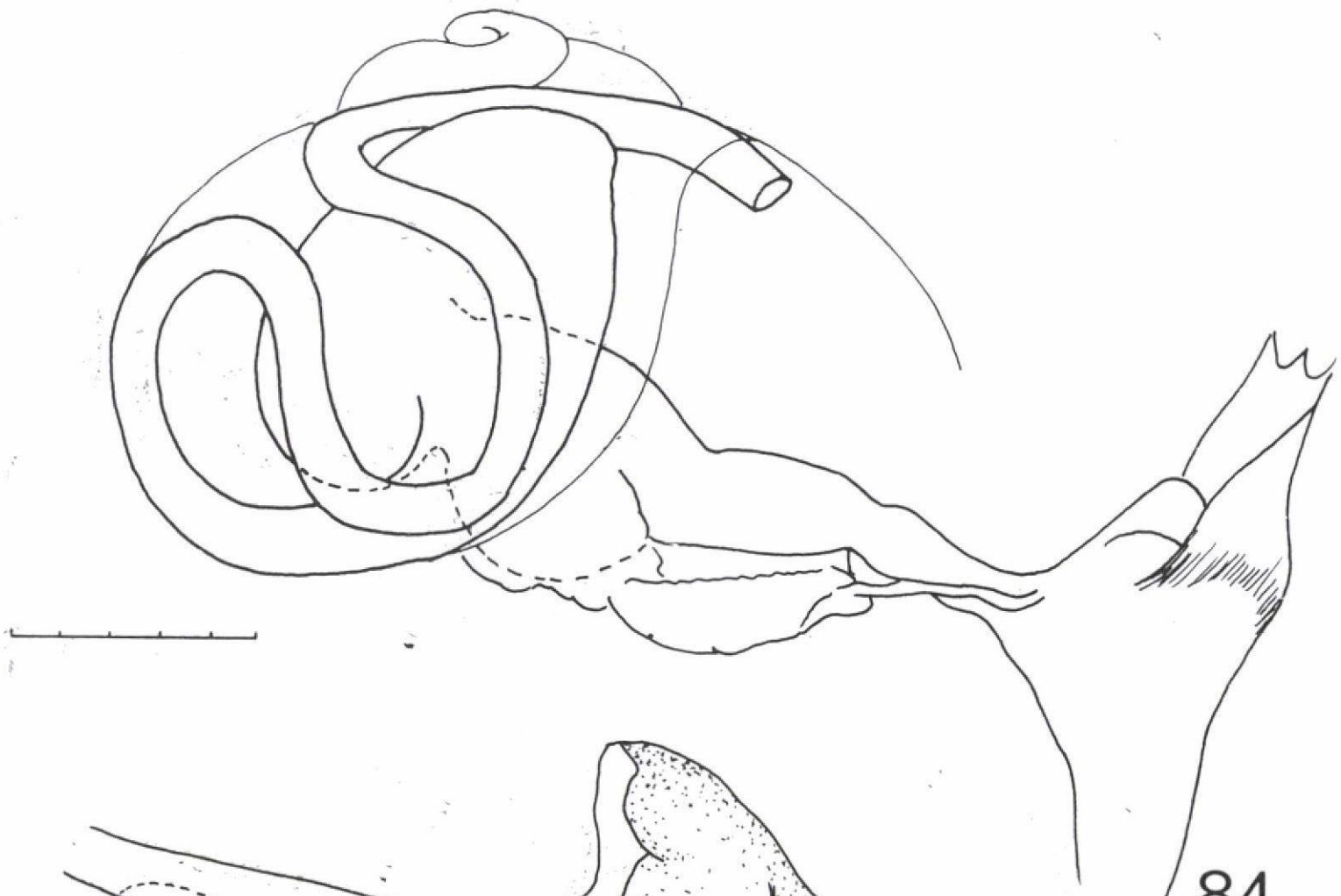

84

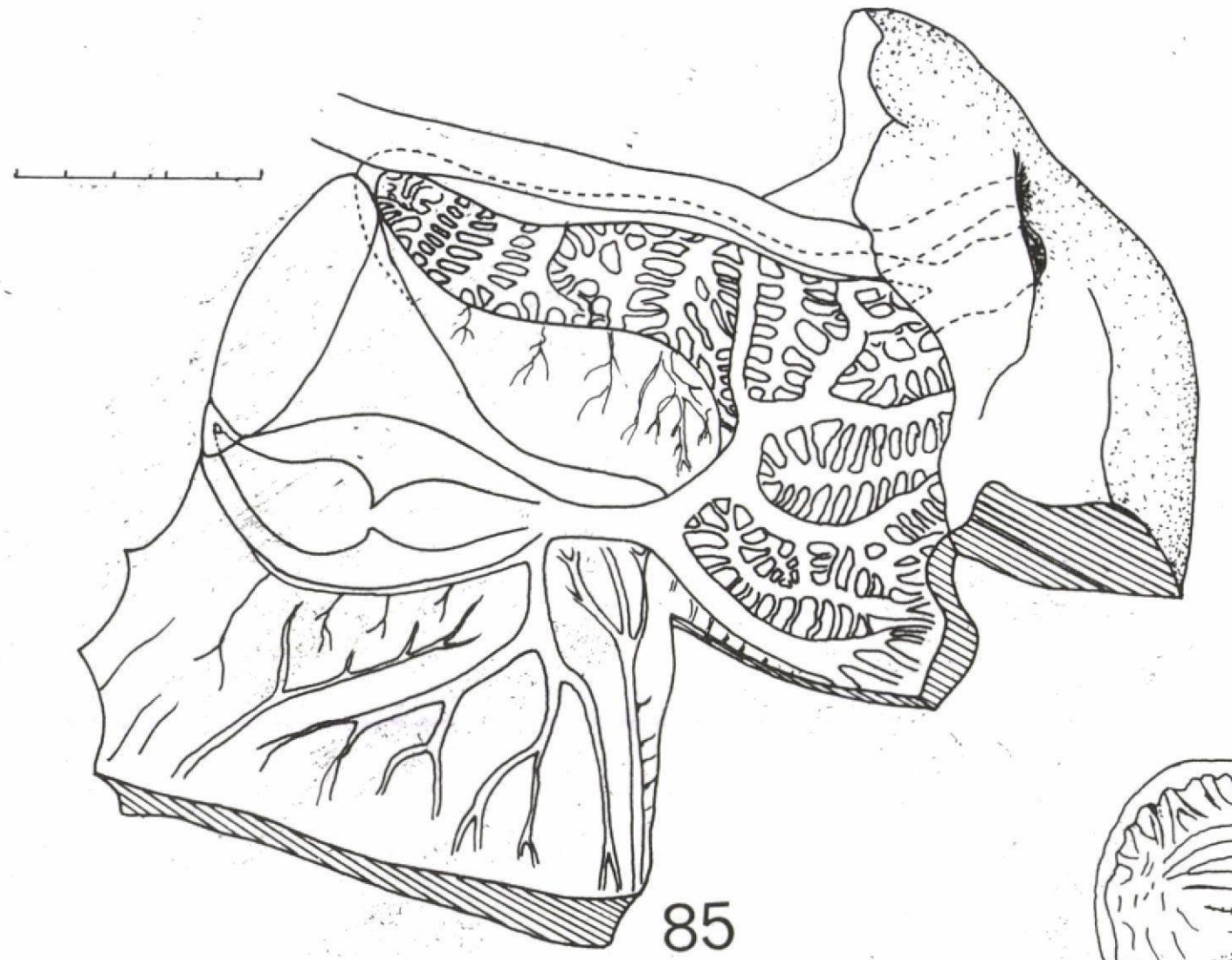

85

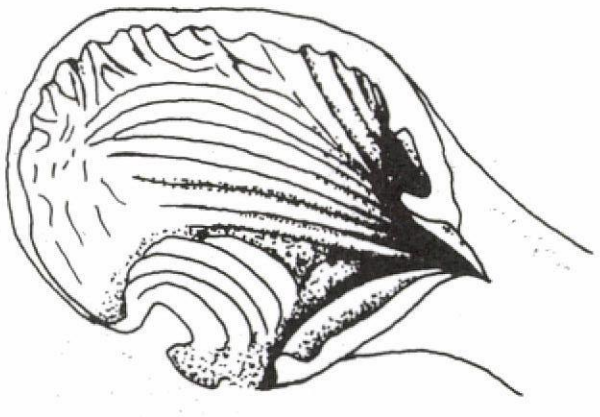

88

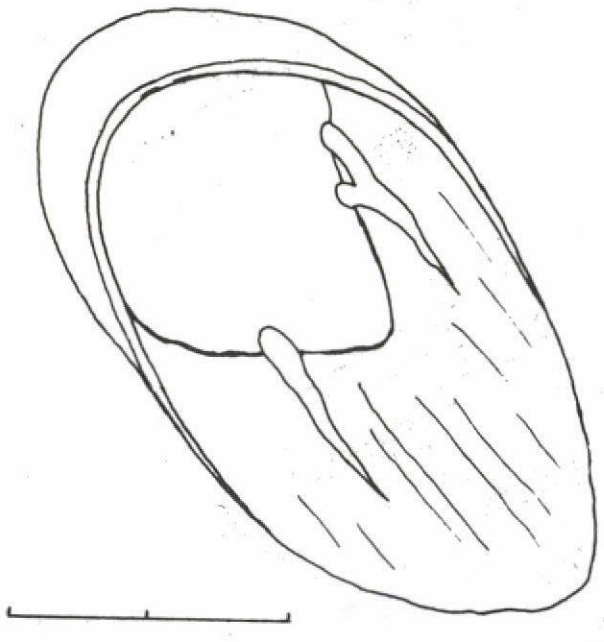

86

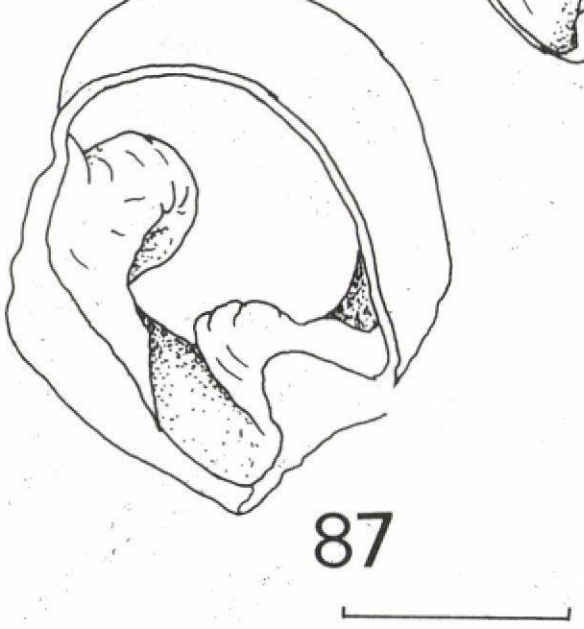

87

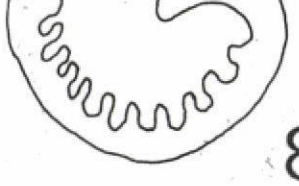

89

Abb. 84-89. Helix aperta Born (84= Verdauungsorgane in situ; 85= Pallialkomplex; 86-89= Magen und Darm, Querschnitte). Fundort: Malta

Helix sp.

Bucca kugelartig, Radula-Wurzel klein, vom Retraktormuskel vollkommen verdeckt (Abb. 90). Mandibel: Abb. 114. Im proximalen Querschnitt zeigt der Prooesophagus auf seiner ventralen Seite lamellenartige Leisten (Abb. 91), lateral dagegen je eine breite Verdikkung. Im distalen Querschnitt zeigt derselbe Abschnitt lamellenartige Leisten (Abb. 92). In-

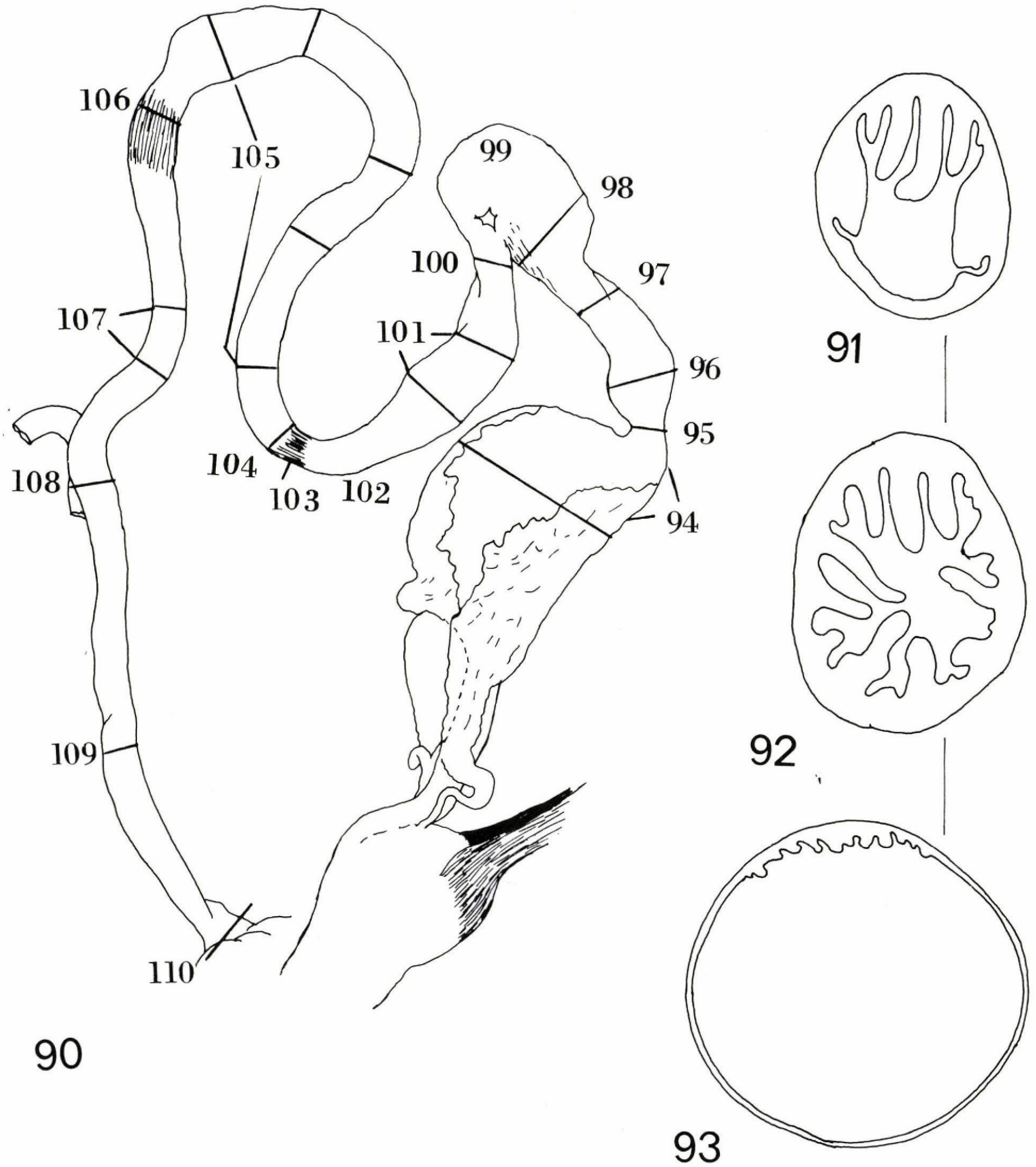

Abb. 90-93. Helix sp. (90= Verdauungsorgane, Vergleichsmassstab siehe bei Abb. 111.; 91-93= Querschnitte)

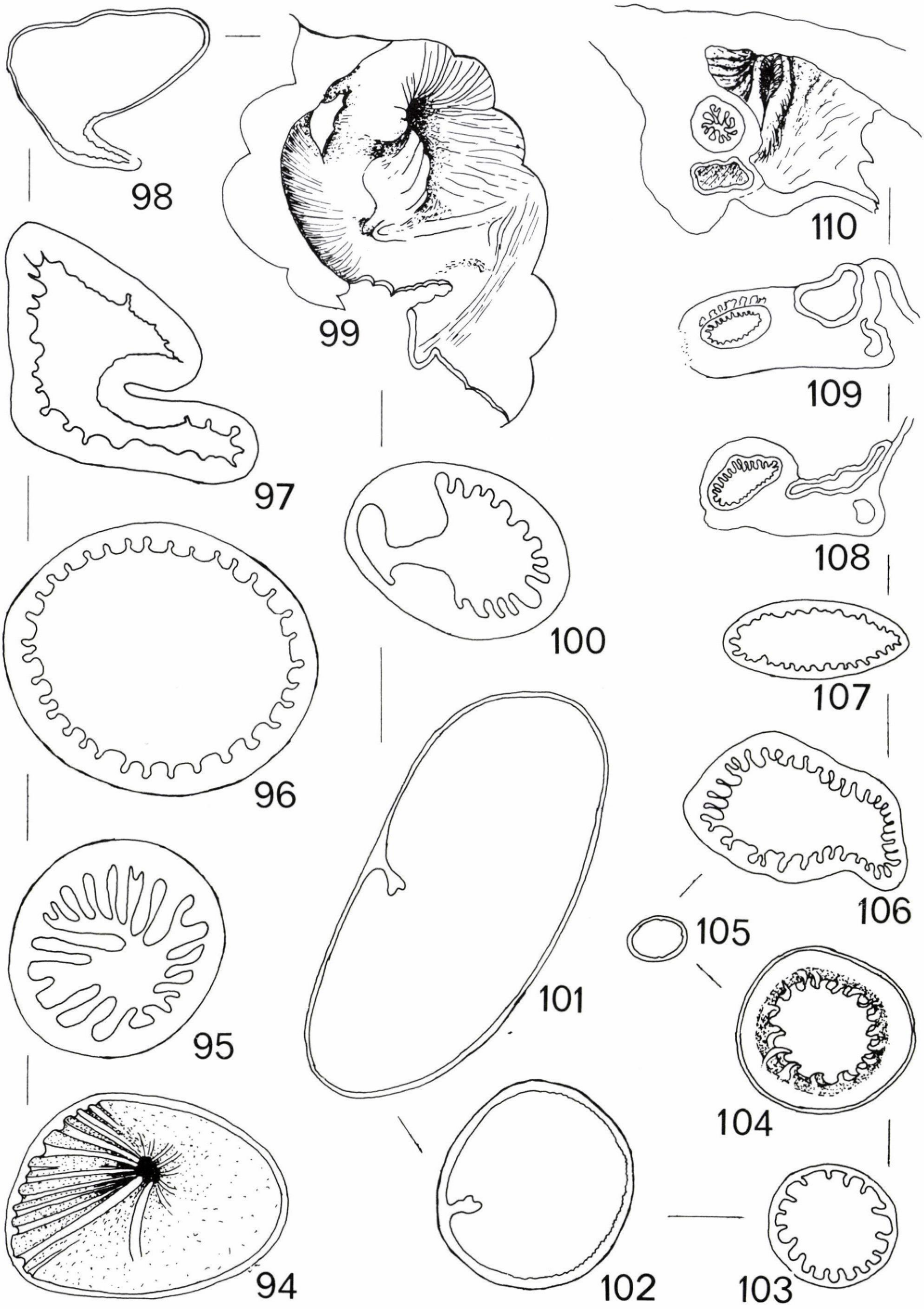

Abb. 94- 110. Helix sp. (Verdauungsorgane, Querschnitte)

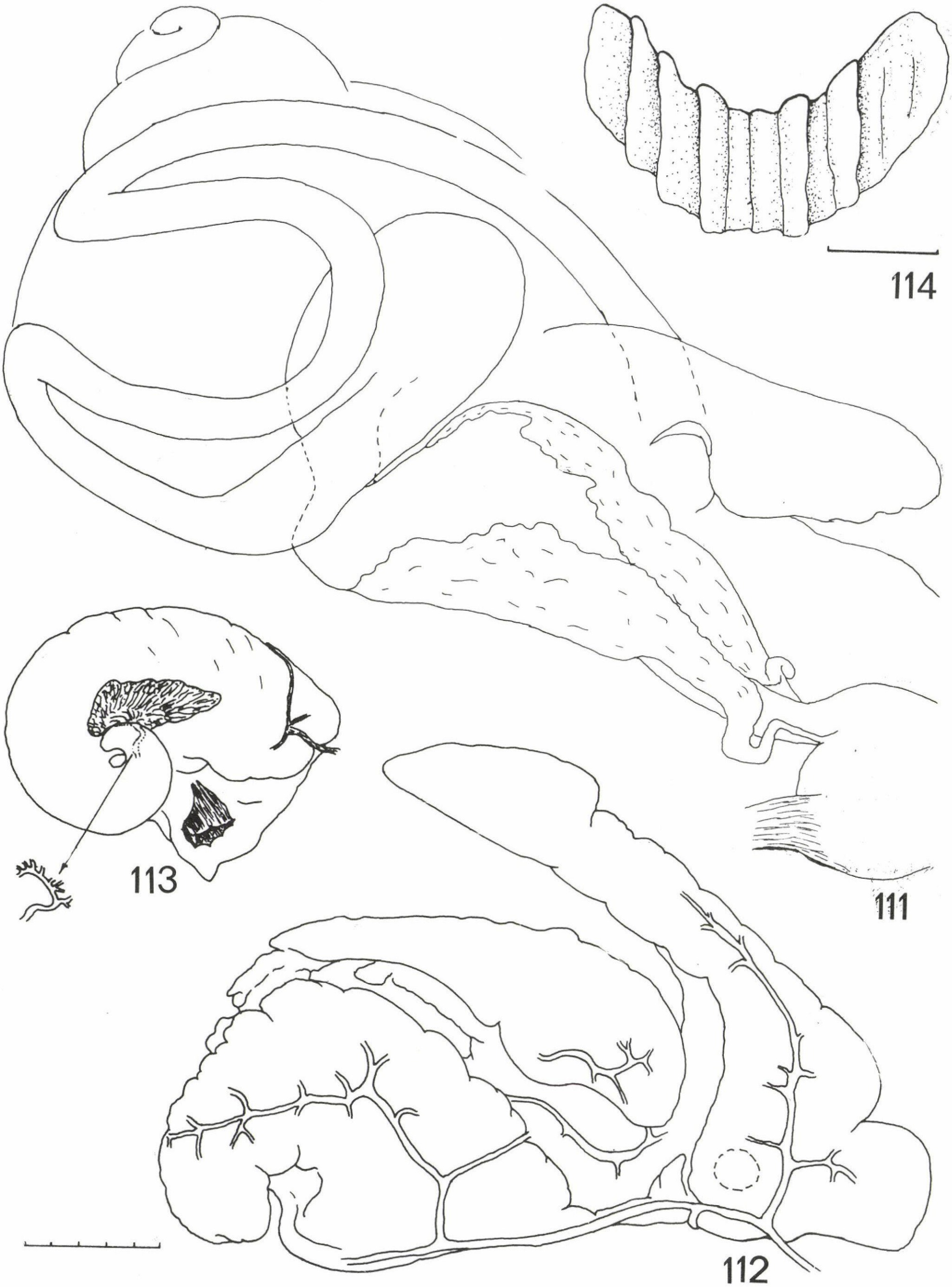

Abb. 111-114. Helix sp. (111= Verdauungsorgane in situ; 112-113= Mitteldarmdrüse; 114= Kiefer)

nere Oberfläche des Ingluvies glatt, ventral leicht gefaltet (Abb. 93). Der Spitze zu werden die Falten kräftiger (Abb. 94). Sphincter: Abb. 95. Postoesophagus dickwandig, mit Leisten (Abb. 96-97). Wand des Magens in der Nähe der Cardia glatt (Abb. 98). Sphincter: Abb. 99-100. Querschnitte des Abschnittes "A" des Verdauungstraktes: Abb. 101-102. An der Grenze dieses Abschnittes befindet sich ein Ballenkompressor (Abb. 103-104). Der Abschnitt "B"des Verdauungstraktes ist glatt (Abb. 105), am Ende mit einem anderen Ballenkompressor (Abb. 106). Der Abschnitt "C" des Verdauungstraktes ist bis zum Rectum gleichmässig gefaltet (Abb. 107). Die niedrigen Leisten des Rectums (Abb. 108-109) werden in der Nähe des Anus kräftiger und füllen dessen Lumen aus (Abb. 110). U_2 liegt etwas weiter entfernt vom Rectum; er mündet in der Nähe des Mantelrandes in die Mantelhöhle (Abb.110). Der Verdauungstrakt in situ: Abb. 107. Windungen 1,1, davon das Rectum 0,6-0,7. Charakteristisch ist ein gut entwickelter Ingluvies sowie ein reduzierter Magen. Die linke Seite der Leber: Abb. 112. Die rechte Seite: Abb. 113. Ductus hermaphroditicus (vergrössert) mit einem Pfeil bezeichnet.

In der Untersuchung der Mantelorgane wurde ein Vergleich der Oberflächenverhältnisse durchgeführt. Die Atmungsoberfläche des Mantels wird durch die Niere und das Herz in drei Teile aufgeteilt: in renale, marginale und pericardiale Oberflächen. Es ist allgemein gültig, dass die renale Oberfläche zwischen der Niere und dem Rectum sowie die marginale Oberfläche (d.h. jener Teil der Atmungsoberfläche, die sich parallel zum Mantelrand bis zum Nierenende ausbreitet) mit einem reichen Adernetz, während die pericardiale Oberfläche nur mit einem spärlichen Adernetz versehen ist. Das den Abschnitt "B" des Verdauungs-

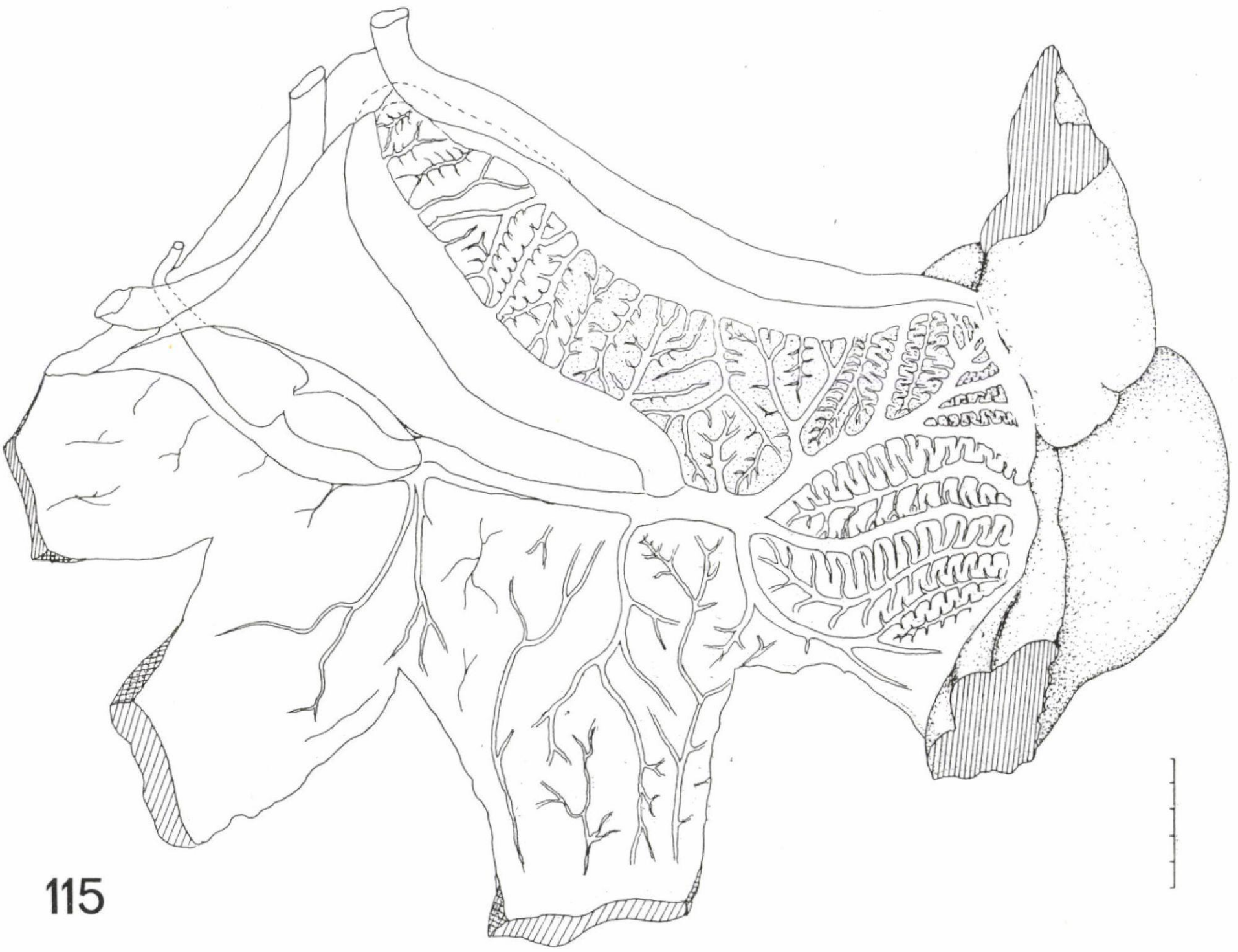

115

Abb. 115. Helix sp. (Pallialkomplex)

traktes berührende renopericardiale Gewölbe wurde in eine renale und pericardiale Oberfläche aufgeteilt verglichen. Ein Vergleich der Oberflächengrösse Herzkammer: Vorhof kann vernachlässigt werden, da diese Teile während der Konservierung des Exemplars in verschiedenen Phasen ihrer Tätigkeit fixiert worden sind.

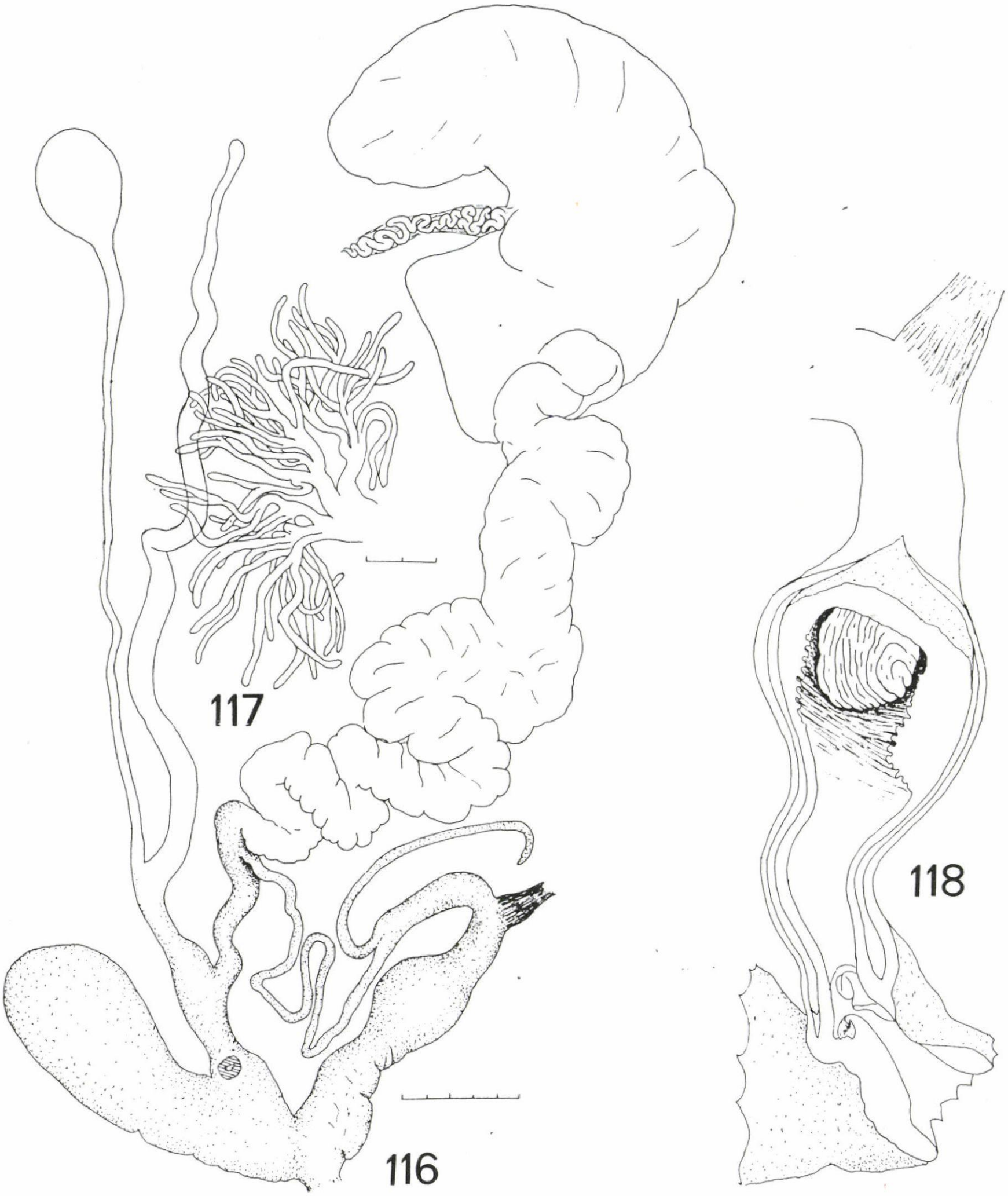

Abb. 116-118. Helix sp. (116= Geschlechtsorgane; 117= Fingerförmige Drüsen; 118= Längsschnitt durch den Penis, stark vergrössert)

Mantelorgane von H. mazzullii: Abb. 22, H. aspersa: Abb. 63, H. aperta: Abb. 85 und H. sp.: Abb. 115.

	1	2	3	4	5
H. mazzullii	0,6	1:2	1:3,6:3	1:3,5	1:9
H. aspersa	0,6	1:2	1:1,8:1,9	1:3,7	1:12
H. aperta	0,5-0,6	1-1,8	1:3,6:2,2	1:15	1:5
H. sp.	0,6-0,7	1:2,4	1,4:1,8	1:2,6	1:14

1 = Mantellänge in Windungen ausgedrückt
2 = Pericardium : Niere
3 = renale : pericardiale : marginale Oberfläche
4 = pericardiales : renales Gewölbe
5 = Pericardium : Atmungsoberfläche des Mantels

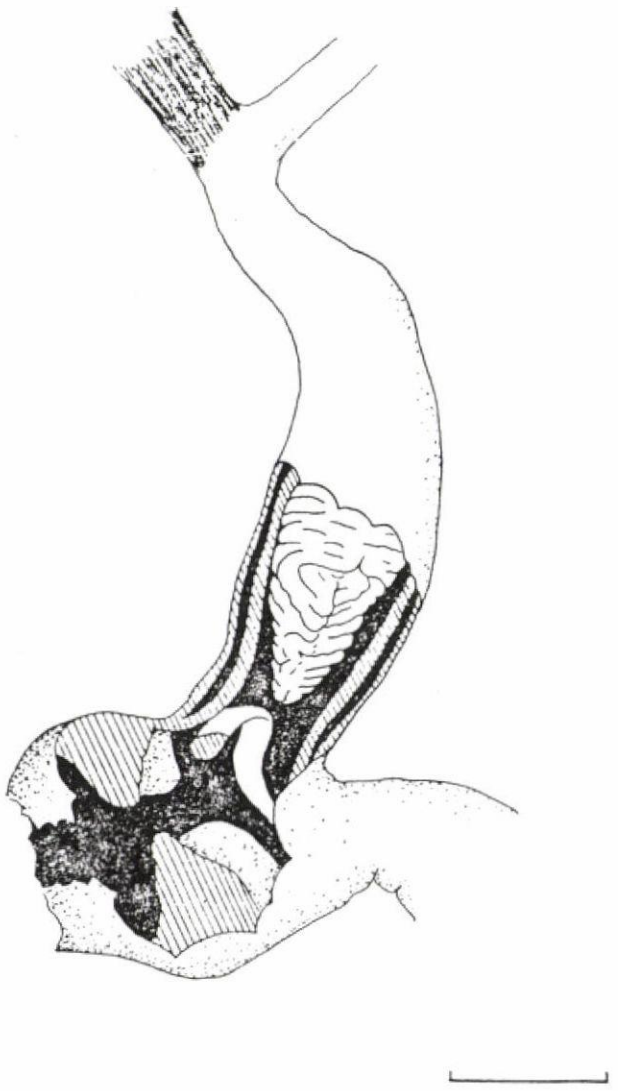

120

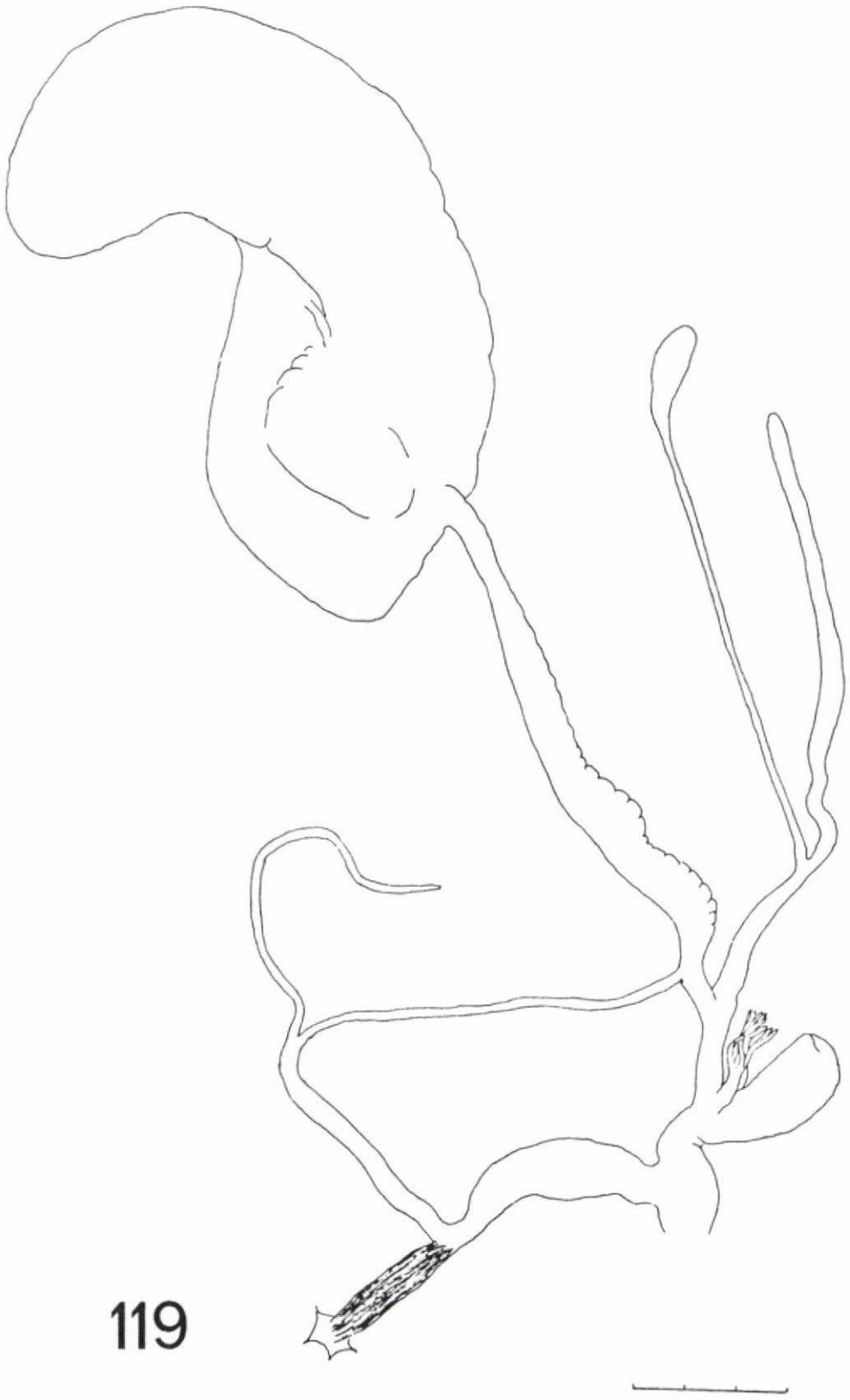

119

Abb. 119-120. Helix aperta Born (119 = Geschlechtsorgane; 120 = Längsschnitt durch den Penis)

GESCHLECHTSORGANE

H. mazzullii: Die Abbildungen 23-24 zeigen die Geschlechtsorgane eines subadulten Exemplars (mit gut entwickeltem Gehäuse), die Abbildungen 25-30 dagegen die eines adulten Exemplars. Das Verhältnis Penis: Epiphallus etwa 1:1. Der Retractormuskel inseriert im ersten Drittel des Epiphallus. Das Flagellum ist länger als der Epiphallus, an seiner Spitze stumpf (Abb. 30, deformiert). Vas deferens kurz. Das Verhältnis Vagina: freier Oviductus etwa 1:1. Zwei fingerförmige Drüsen mit dickem, kurzem Stiel und reichen Verzweigungen.

1. Rechte Seite:	Zweig 1 = 5 Verzw.	Linke Seite:	Zweig 1 = 3 Verzw.
	Zweig 2 = 12 Verzw.		Zweig 2 = 11 Verzw.
	Zweig 3 = 3 Verzw.		
2. Rechte Seite:	Zweig 1 = 4 Verzw.	Linke Seite:	Zweig 1 = 3 Verzw.
	Zweig 2 = 7 Verzw.		Zweig 2 = 6 Verzw.
	Zweig 3 = 4 Verzw.		Zweig 3 = 4 Verzw.

Pedunculus kurz, gedrungen. Diverticulum länger als Bursa und Stiel zusammen. Bursa stark aufgeblasen (Abb. 29). Aufbau des Penis: Abb. 25, 27. Penispapille mit Lamellen (Abb. 28), bei einem subadulten Exemplar jedoch glatt (Abb. 24). Es ist anzunehmen (?), dass die Papille ihre artcharakteristische Struktur nur beim Erreichen der vollkommenen Geschlechtsreife entwickelt. Darauf weisen auch die schwachen Falten der Peniswand des subadulten Exemplars hin. Die Peniswand des adulten Exemplars ist mit dichtstehenden Lamellen versehen. Ihre Struktur ist jener der Papille ähnlich. An der Einmündung des Penis befindet sich im Atrium eine hakenartige Falte, ihr gegenüber liegt eine starke Anschwellung (Abb. 25, 27). Die Zwitterdrüse in situ: Abb. 20.

H. aspersa: Querschnitt durch den Penis und das Atrium: Abb. 64. Zwitterdrüse in situ: Abb. 59.

Helix aperta: Geschlechtsorgane: Abb. 119. Querschnitt durch den Penis und das Atrium: Abb. 120. Zwitterdrüse in situ: Abb. 61-62.

Helix sp.: Geschlechtsorgane: Abb. 116-118. Die Falte im Atrium liegt tief, in der Nähe des Gewölbes, an der Einmündung des Penis, S-förmig. Der proximale Abschnitt des kolbenförmigen Penis ist dünnwandig. Der distale Teil ist in der Gegend der Papille stark verdickt, gefaltet (Abb. 118). Penispapille gefaltet, bei einem Exemplar fehlend. Penis länger als der Epiphallus, aber kürzer als das Flagellum. Der Retractormuskel inseriert im ersten Drittel des Epiphallus. Die Länge des Vas deferens entspricht etwa der halben Länge des Penis + Epiphallus + Flagellums. Vagina kürzer als der freie Oviductus. und 1,5mal breiter als der Oviductus. Der Stiel der sich reich verzweigenden fingerförmigen Drüsen ist kurz und gedrungen (Abb. 117: Zweig 1 = 18 Verzweigungen, Zweig 2 = 12 Verzw., Zweig 3 = 15 Verzw.). Pedunculus kurz, anfangs dick, dann verjüngt sich allmählich. Diverticulum länger als Bursa + Stiel. Bursa aufgeblasen, oval, scharf abgesetzt. Die Zwitterdrüse in situ: Abb. 113.

Anschrift des Verfassers: András VARGA
Mátra Múzeum
Kossuth Lajos utca 40.
H-3200 Gyöngyös
UNGARN